Digitale Radiologie bietet noch großes Entwicklungspotenzial

Röntgen-Service der DGZMK läuft seit elf Jahren/PD Dr. Dirk Schulze zieht Bilanz und regt Weiterentwicklungen an

Seit 2008 bietet die DGZMK ihren Mitgliedern einen besonderen Service: Unklare Röntgenbefunde können anonymisiert eingesandt werden und anschließend sprechen radiologische Experten ihre diagnostische Empfehlung aus. PD Dr. Dirk Schulze (Freiburg, Abb. 1) betreut diesen Service seit dessen Start, der inzwischen in 930 Fällen (Stand März 2019) in Anspruch genommen wurde. Im Interview gibt er Einblicke in den Röntgen-Alltag und schaut in die digitale Zukunft.

Wann empfiehlt es sich, die Unterstützung bei der Interpretation von Röntgenbefunden durch einen Fachmann wie Sie zu nutzen?
Wir sind inzwischen eine Gruppe von fünf Leuten, darunter zwei Experten aus der Schweiz, die sich die eingesandten Aufnahmen anschauen. Die Interpretation von Röntgen-Bildern ist meines Erachtens ein Gebiet, das unterschätzt wird – sowohl in der universitären Ausbildung als auch in der Praxis.

Panoramaschichtaufnahmen etwa stellen Zahnärzte vor große Probleme. Das fängt an bei anatomischen Besonderheiten, bei ganz banalen Befunden, die eigentlich jeder Zahnarzt kennen sollte. Aber insgesamt sehen wir das so, dass eigentlich immer, wenn Fragezeichen auftauchen, man unseren Rat einholen sollte. Es gibt in diesem Zusammenhang einfach keine dumme Frage. Es gibt nur die Frage, die ich nicht stelle und die dann zu Problemen führt.

Wir sehen insgesamt den Trend, dass das Know-how in der Röntgen-Diagnostik abnimmt. Das war früher im eher klinisch orientierten Studium deutlich besser. Man sollte doch eigentlich meinen, dass das im Zeitalter der digitalen Medien kein Problem sein sollte, sich solche Kenntnisse zu verschaffen. Das diagnostische Handwerkszeug ist bundesweit nicht in dem Maße vorhanden, wie wir es in der Praxis bräuchten. Immer wenn unklar ist, was da auf dem Bild zu sehen ist, sollte man diese kostenlose Dienstleistung nutzen.

Gibt es bestimmte Problematiken, die besonders häufig auftauchen?
Ja, die gibt es. Ganz besonders häufig sehen wir Fragen zu parapharyngealen Kalzifikationen. Das ist fast die häufigste Frage, die ich da gesehen habe. Dabei handelt es sich um einen banalen Befund ohne therapeutische Konsequenzen – Verkalkungen im parapharyngealen lymphatischen Gewebe. Außerdem weisen die eingereichten Aufnahmen viele Artefakte auf, also Änderungen auf dem Bild, die nichts mit dem Patienten zu tun haben. Die Ursachen reichen von Luftüberlagerungen bis hin zu technischen Problemen. Häufig sehen wir auch Wurzelzementveränderungen.

Welche Röntgen-Technik ist für eine Praxis empfehlenswert, wo sehen Sie besondere Einsatzgebiete für die 3D-Aufnahmen?
Der aktuelle technische Standard in einer Zahnarztpraxis in Deutschland umfasst die Anfertigung von Panoramaschichtaufnahmen und intraoralen Aufnahmen. Letztere sollten ggf. sogar in jedem Behandlungszimmer über einen dort vorhandenen Dentalstrahler direkt am Stuhl verfügbar sein. Das ist wesentlich praktischer und für alle Kollegen empfehlenswert, die häufiger intraorale Aufnahmen akquirieren müssen. Tendenziell ist die intraorale Aufnahme aber auch die Untersuchung, die an Stellenwert verliert. Die intraorale Aufnahme ist früher viel frequenter akquiriert worden, etwa bei der Diagnostik parodontaler Erkrankungen.

(Abb. 1: CC BY-ND 4.0.)

Abbildung 1 PD Dr. Dirk Schulze, Freiburg

Wir müssen schauen, wo sich die DVT-Leitlinie hinbewegt. Ich erwarte, dass bei o.g. Fragestellung die Volumentomographie in den Vordergrund rücken wird. Kommt also jetzt in jede Praxis ein DVT-Gerät? Das lässt sich nicht abschließend beantworten. Ich habe einige Kollegen mal gebeten, mir ihre Röntgenkontrollbücher zu schicken. Dabei zeigte sich, dass Praxen mit einem eher chirurgisch orientierten Behandlungsspektrum viel häufiger DVT nutzen als Praxen, in denen sich die Klientel anders zusammensetzt. Daher liegt die Akquisitionsfrequenz von DVT-Geräten zwischen zwei Aufnahmen im Jahr (!) bis zu über 1000. Dass Kollegen sich ein DVT-Gerät gekauft haben und es dann nicht nutzen, das kann nicht am Bedarf liegen. Das dürfte eher auf technisches Unverständnis zurückzuführen sein.

Die Zahl der DVT-Geräte wird weiter zunehmen, derzeit haben wir eine Abdeckung von rund 12 Prozent. Das sind grob geschätzt etwa 6000 Geräte, die Zahl wird sich in den kommenden fünf Jahren vermutlich verdoppeln, sodass ab 2024 eine Abdeckung

von etwa 25 Prozent zu erwarten ist. Reine Panoramageräte werden damit langsam verschwinden. Ich bin aber überzeugt: Die vollständige Digitalisierung wird stattfinden. In Baden-Württemberg haben wir jetzt schon mindestens 70 Prozent digitale Technik in der Röntgen-Diagnostik. Die Einsatzgebiete werden sich weiter diversifizieren, das Indikationsspektrum scheint jetzt schon riesengroß. Das Hauptanwendungsgebiet sehe ich weiter in der Implantatversorgung, auch um fragliche Veränderungen an Implantaten, wie z.B. bei Vorliegen einer Periimplantitis etwa, diese besser beurteilen zu können.

In der Kieferorthopädie sind insbesondere die Lokalisation verlagerter und/oder überzähliger Zähne und die Abschätzung des tatsächlichen skelettalen Knochenangebots vor therapeutischen Maßnahmen interessant.

Für die KFO ist das gesamte Anwendungssprektum noch gar nicht abschätzbar, da müssen wir erst Longitudinalstudien zum Patienten-Outcome abwarten.

Parodontale Diagnostik, Endodiagnostik und die diagnostische Beurteilung knöcherner Veränderungen sowie von Kieferhöhlenveränderungen sind sicher weitere Anwendungsfelder. Spannend wird es, wenn die Daten in augmented reality überführt werden, Sie dem Patienten beispielsweise bildlich demonstrieren können, was die geplante Maßnahme bringen soll. Das ist technisch schon machbar – es wird hier noch nicht innovativ genug umgesetzt.

Unabhängig vom eingesetzten bildgebenden Verfahren bin ich überzeugt, dass eine Befund-Assistenz in Form einer KI-Lösung kommen wird, die das Grundrauschen beseitigt, und die so häufig auftretenden banalen oder nicht banalen Befunde entsprechend bewertet.

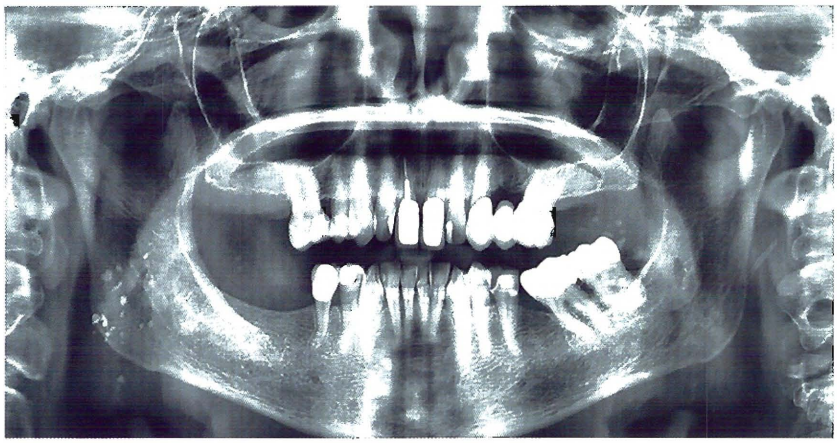

(Abb. 2: D. Schulze)

Abbildung 2 Diese Panoramaschichtaufnahme ist ein Beispiel für die mit Abstand am häufigsten hinterfragte pathologische Veränderung: In Projektion auf den rechten Ramus lassen sich kalkspritzerartige, hyperdense Strukturen nachweisen. Dabei handelt es sich um Verkalkungen von kleinen narbigen Strukturen im parapharyngealen lymphatischen Gewebe.

Wie bearbeiten Sie im Team die eingehenden Anfragen und wie lange dauert es, bis der Absender mit einer Antwort rechnen darf?

Die DGZMK versendet die eingehende Anfrage per Email an die Mitglieder im Panel. Dann antworten die Kollegen per Email in der Regel nach ein bis zwei Tagen.

Die Tendenz der Nutzung ist rückläufig. Woran liegt's?

Vielleicht sollte hier ein Partner aus der Dentalindustrie gefunden werden, der das Ganze finanziell unterstützt. Wir machen das jetzt seit elf Jahren, haben dabei über 900 Fälle bearbeitet, und das Ganze, wie schon erwähnt, ehrenamtlich. Für eine zügige Bearbeitung bräuchten wir eine online-Plattform. Hier könnte auch eine Art Galerie entstehen, mit der häufige Fragen beantwortet würden. Mit ein wenig Unterstützung könnten wir das alles intensiver gestalten.